Aus der Prosektur des Krankenhauses r. d. Isar München.
Prosektor: Privatdozent Dr. Oberndorfer.

Über die Variabilität im histologischen Bau der Metastasen bei Struma maligna mit besonderer Berücksichtigung der Knochenmetastasen.

(Mit 5 Abbildungen.)

Inaugural-Dissertation

zur

Erlangung der Doktorwürde

in der

gesamten Medizin

verfasst und einer

hohen medizinischen Fakultät

der

Kgl. Bayer. Ludwig-Maximilians-Universität München

vorgelegt von

Emil Emmerich.

MÜNCHEN 1907
Kgl. Hofbuchdruckerei Kastner & Callwey

Aus der Prosektur des Krankenhauses r. d. Isar München.
Prosektor: Privatdozent Dr. Oberndorfer.

Über die Variabilität im histologischen Bau der Metastasen bei Struma maligna mit besonderer Berücksichtigung der Knochenmetastasen.

(Mit 5 Abbildungen.)

Inaugural-Dissertation

zur

Erlangung der Doktorwürde

in der

gesamten Medizin

verfasst und einer

hohen medizinischen Fakultät

der

Kgl. Bayer. Ludwig-Maximilians-Universität München

vorgelegt von

Emil Emmerich.

MÜNCHEN 1907
Kgl. Hofbuchdruckerei Kastner & Callwey

Gedruckt mit Genehmigung der medizinischen Fakultät der Universität München.

Referent:
Obermedizinalrat Professor Dr. von Bollinger.

Meiner lieben Mutter.

Digitized by the Internet Archive
in 2026

https://archive.org/details/IA41547427_0033

Ueber die Variabilität im histologischen Bau der Metastasen bei Struma maligna mit besonderer Berücksichtigung der Knochenmetastasen.

(Mit 5 Abbildungen.)

Unsere Kenntnis von den malignen Geschwülsten der Schilddrüse ist noch ziemlich jungen Datums. Noch im Jahre 1878 schreibt Kaufmann (Zeitschr. für Chir. Bd. 11) hierüber folgendes:

„Den primär in der Schilddrüse vorkommenden malignen Neubildungen wurde bis jetzt wohl wegen ihrer grossen Seltenheit sowohl von pathologisch-anatomischer, wie von klinischer Seite wenig Beachtung geschenkt. In der Literatur finden sich nur 4 Fälle von Carcinom, nebst einem Falle von Sarcoma strumae." Kaufmann hat dann in seiner ersten Arbeit über Struma maligna noch 11 Fälle von Carcinom und 3 Fälle von Sarkom, die im Inselspital in Bern zur Beobachtung kamen, hinzugefügt und im folgenden Jahre (1879) liess er weitere 6 Fälle von Carcinom folgen. Seit dieser Zeit hat man angefangen, sich eingehender mit diesem interessanten Krankheitsbild zu beschäftigen, und heute existiert eine ziemlich umfangreiche Literatur über Struma maligna. Immerhin ist die Erkrankung nach der übereinstimmenden Auffassung aller Autoren eine so seltene, dass es gerechtfertigt erscheint, wenn alle derartigen Fälle veröffentlicht werden, zumal wir uns durchaus noch nicht über das Wesen der Krankheit in allen Punkten, so vor allem über die Aetiologie, im klaren sind.

Ehrhardt definiert in seiner vorzüglichen Abhandlung „Ueber die Anatomie und Klinik der Struma maligna" den malignen Kropf als eine intra- oder extrakapsulär infiltrierend wachsende Geschwulst, die auf die Nachbarorgane destruierend übergreift und zur Metastasenbildung führt.

Ueber die Aetiologie der Struma maligna wissen wir soviel

wie nichts, in 3 Fällen ging ein Trauma voraus (Braun, Cornil, Süskind), zweimal bestand Gravidität (Kaufmann, Socin); ob das wirklich ätiologische Momente für die Entwicklung der Struma maligna sind, geht aus der kleinen Zahl der Beobachtungen nicht mit Sicherheit hervor. Ebensowenig können wir mit Bestimmtheit entscheiden, ob diese Neubildung sich in der normalen Schilddrüse entwickelt, oder nur in präexistierenden Strumen, wie Kaufmann annimmt.

Auch neuere Autoren schliessen sich dieser Ansicht an, so fand Ehrhardt unter 200 Fällen von Struma maligna in 104 Fällen in der Krankengeschichte verzeichnet, dass die Patienten an altem Kropf litten. Die Ursachen, aus denen ein lange bestehender gutartiger Kropf zur Carcinombildung führt, sind mit grosser Sicherheit festzustellen. Es ist bekannt, dass sich in alten Strumen eine Reihe regressiver Veränderungen, namentlich des Zwischengewebes, im Laufe der Jahre abzuspielen pflegt. Es treten Entzündungen, Verkalkungen und Nekrose ein, die wie ein chronisches Trauma zu wirken pflegen. Oft findet sich an diesen veränderten Stellen atypische Epithelwucherung, welche die Differentialdiagnose gegenüber malignen Tumoren sehr erschwert. „Wir können in den Wucherungen bei degenerierten Kröpfen den anatomischen Ausdruck für den klinisch festgelegten Zusammenhang zwischen Kropf und malignem Schilddrüsentumor sehen" (Ehrhardt). Trotzdem sind Fälle bekannt, wo in normaler Schilddrüse maligne Geschwulstbildung stattfand, was ja Kaufmann streng verneinte.

Inwieweit Erblichkeit eine Rolle spielt, ist schwer zu entscheiden. Wenn in Krankengeschichten erwähnt ist, dass die Eltern an Kropf litten, so handelt es sich fast immer um Patienten aus Kropfgegenden. So wird es uns nicht weiter Wunder nehmen, dass die Schweiz in den Statistiken bei weitem an der Spitze steht, auch stammt der grösste Teil der Abhandlungen über Struma maligna aus Schweizer Kliniken.

Auch darüber, welches Geschlecht von Struma maligna mehr betroffen wird, findet man bei den verschiedenen Autoren ganz verschiedene Ansichten. Kaufmann, Lücke und Rose schliessen auf eine grössere Disposition des männlichen Geschlechts, Bircher dagegen ist entgegengesetzter Ansicht, da ja auch schon die gewöhnliche Hypertrophie der Schilddrüse beim weiblichen Geschlecht viel häufiger sei. Fast alle neueren Autoren schliessen sich dieser Ansicht Birchers an, so z. B. Winter und Ehrhardt. Die fehlerhafte Ansicht, dass das männliche Geschlecht mehr von Struma

maligna betroffen sei, ergibt sich wohl daraus, dass fast alle Statistiken aus Krankenhäusern stammen, es aber eine bekannte Tatsache ist, dass Frauen sich aus den verschiedenartigsten Gründen viel schwerer dazu entschliessen, ein Krankenhaus aufzusuchen. Die Statistik Ehrhardts über Struma maligna erstreckt sich über 249 Fälle.

Davon waren
unter 150 Carcinomfällen 65 Männer und 85 Weiber,
unter 99 Sarkomfällen 40 Männer und 59 Weiber.

Die Struma maligna ist, wie alle Untersucher hervorheben, eine Erkrankung des vorgeschrittenen Lebensalters, namentlich gilt dies für die Struma sarcomatosa. Nach Hesse ist das Alter zwischen 50 und 60 am bevorzugtesten für Sarkom, während die Hauptfrequenz für Carcinom in das Alter von 30—50 Jahren fällt. Doch ist natürlich diese Behauptung nur im allgemeinen gültig, da verschiedene Ausnahmefälle veröffentlicht sind, so ein Fall von Rundzellensarkom bei einem 3 jährigen Knaben (Berry), sowie ein Fall, den Demme im Kinderspital in Bern bei einem 5 jährigen Knaben beobachtete, der an Medullarcarcinom der Schilddrüse zugrunde ging. Ausserdem sind mehrere Fälle von kongenitaler maligner Struma beschrieben ich erwähne nur ein Sarkom und ein Chondroostoidsarkom (Zahn).

Die Frage, ob Carcinom oder Sarkom der Schilddrüse häufiger vorkommt, ist noch nicht endgültig entschieden. Es kann auch die Entscheidung am mikroskopischen Präparat sehr schwer sein; beobachten wir doch nicht allzu selten maligne Tumoren der Schilddrüse, die alle Uebergänge von alveolär angeordneten soliden Epithelzügen mit mehr oder minder reichlichen drüsigen Beimischungen zu diffus ohne besondere Strumadifferenzierung wuchernden Zellmassen, bei denen, würden eben jene Uebergänge nicht zu sehen sein, zweifellos die Diagnose auf Sarkom (Epitheloid-Sarkom, medulläres Sarkom) gestellt würde.

Nach Benedikt ist das Carcinom bei weitem häufiger als das Sarkom. Nach einer Statistik von Müller in Bern fanden sich unter 5621 Sektionen aus den Jahren 1872—92 34 Carcinome der Schilddrüse und nur 23 Sarkome; bei einer späteren Statistik von demselben Autor, die sich über 7461 Sektionen aus den Jahren 1892—1897 erstreckte, war dagegen das Verhältnis der Zanl der Carcinome zu der der Sarkome ein etwas anderes, indem er 44 Fälle von Struma sarcomatosa und nur 38 Fälle von Struma carcinomatosa

fand. Aehnliche Zahlen finden wir bei Winiwarter und Hinterstoisser.

Ueber den Entwicklungsgang des malignen Kropfes ist wenig zu sagen. Der Tumor entwickelt sich für gewöhnlich in einem alten Kropfknoten. Seltener tritt die Tumorbildung gleichzeitig in mehreren Knoten auf. Der Prozess schreitet dann in den meisten Fällen in der Weise weiter, dass von dem Ausgangspunkt aus der ganze Lappen ergriffen wird, indem das Drüsengewebe durch die Tumorbildung entweder erdrückt wird, oder überhaupt in der Neubildung verloren geht. Es ist von einigen Autoren behauptet worden, dass die malignen Geschwülste mit Vorliebe den linken Schilddrüsenlappen befallen, doch fand Ehrhardt unter 180 malignen Tumoren der Schilddrüse, deren Sitz er genau anatomisch bestimmte, 90 im rechten Lappen sitzend und 80 im linken. In 5 Fällen konnte er eine Erkrankung des Isthmus konstatieren. Aus dieser Statistik ergibt sich, dass man nicht von der Bevorzugung eines Lappens sprechen kann. Der Tumor wächst zunächst intracapsulär, dehnt dann allmählich die Kapsel aus, um sie schliesslich zu durchbrechen, wodurch dann eine Verwachsung und ein Uebergreifen auf die Nachbarorgane beginnt, doch werden wir hierauf noch an anderer Stelle zurückkommen.

Die Grösse der Schilddrüsentumoren ist sehr verschieden, gewöhnlich bilden sie mannsfaustgrosse Geschwülste, können aber zuweilen bis zu kopfgrossen Tumoren auswachsen. Oft dagegen ist die Schilddrüsengeschwulst so klein, dass sie übersehen wird, und gerade diese Fälle bieten sehr viel diagnostische Schwierigkeiten. So beschreibt Hofmann einen Fall, wo ein Mann nach Spontanfraktur des Femur und des Humerus an Pneumonie starb, und erst die Sektion den primären Schilddrüsentumor ergab.

Auch bei unseren Fällen war die Diagnose auf Struma maligna intra vitam nicht zu stellen.

Die bösartigen Schilddrüsentumoren zerfallen nach ihrem histologischen Bau in Carcinome, Sarkome und Mischgeschwülste.

Unter den Carcinomen ist die häufigste Form das Medullarcarcinom, wohingegen der Skirrhus, der zuerst von Billroth genauer beschrieben wurde, an Häufigkeit bedeutend zurücktritt. Ueberhaupt sind bis jetzt erst 6 Fälle von Skirrhus der Schilddrüse beschrieben.

Auch die malignen Geschwülste der Bindesubstanz treten in der Schilddrüse in ihren verschiedenen Formen auf. Ueber Rund- und Spindelzellensarkome finden sich in der Literatur zahlreiche Ver-

öffentlichungen. Rundzellensarkome beobachteten u. a. Albert, Bircher, Braun, Carranza, Ehrhardt, Kaufmann, Ploennies, Socin, Wessel.

Nach der Ansicht Birsch-Hirschfelds ist das Rundzellensarkom die häufigste Form, die auch von vielen Autoren für die bösartigste gehalten wird. Spindelzellensarkome beschrieben: Berry, Benedikt, Braun, Ehrhardt, Kaufmann, Ploennies, Rotter, Seiffert, Socin.

Einige Autoren haben Riesenzellensarkome der Schilddrüse gesehen, so Boeckel, Seiffert, Wölffler.

Seltener sind die Fibrosarkome (Balder, Herb, Ploennies, Wölffler).

Ausserdem finden wir in der Literatur auch noch einige Fälle von carvernösem Sarkom, namentlich hat Limacher derartige Befunde veröffentlicht; er nimmt an, dass das cavernöse Sarkom durch eine Wucherung der Blutgefässendothelien entsteht. Seltenere Arten von malignen Tumoren der Schilddrüse sind die knochenhaltigen Sarkome, auf die Förster und Ehrhardt zuerst aufmerksam gemacht haben.

Bevor ich auf die genauere Beschreibung unserer Fälle näher eingehe, möchte ich die Beziehung der Struma maligna zu den Nachbarorganen, sowie die Metastasenbildung einer näheren Betrachtung unterziehen.

Die Struma maligna tritt im Gegensatz zu der gutartigen, sobald sie die Kapsel durchbrochen hat, wenn sie überhaupt stark wächst, in weit innigere Beziehung zu den Nachbarorganen. Hierdurch entstehen Lageveränderungen und Durchwachsungen der Halsorgane, die oft auch diagnostisch zu verwerten sind. Hierbei sind vor allem Oesophagus und Trachea beteiligt. Ferner tritt der maligne Kropf nicht selten zu den benachbarten Knochen in Beziehung. Kaufmann beschreibt einen Fall, wo die Clavicula mit von der Geschwulst ergriffen wurde. Uebergreifen auf die Wirbelsäule gehört zu den Seltenheiten. Zuweilen ist beobachtet worden, dass der Tumor, sobald er ins vordere Mediastinum gedrungen ist, mit den dort gelegenen Organen in engere Beziehung tritt, so hat Carranza Verwachsungen mit Pleura und Pericard angetroffen. Auch kann vom Hilus der Lunge aus ein direktes Einwuchern in das Lungengewebe stattfinden.

Bei allen Arten der malignen Struma finden wir Metastasenbildung, bald in früheren, bald in späteren Stadien der Erkrankung. Die Metastasen können sich auf dem Lymph- und Blutweg aus-

breiten. Nach einer Statistik Ehrhardts, die sich über 80 Fälle von Struma maligna (46 Carcinome, 34 Sarkome) erstreckt, waren unter den 46 Carcinomen nur 23 Metastasen auf dem Blutwege, 9 in den Lymphdrüsen und 14 auf dem Blut- und Lymphwege zustandegekommen, während von den 34 Sarkomen 24 mal sich Metastasen auf dem Blutwege, 7 mal in den Lymphdrüsen und 3 mal auf dem Blut- und Lymphwege sich Metastasen entwickelten. Wir ersehen aus dieser Statistik im allgemeinen eine Bevorzugung der Blutbahn, was ja bei den Sarkomen überhaupt die Regel ist, hier aber auch bei den Carcinomen sehr häufig zutrifft. Eine genaue Erklärung hierfür haben wir jedoch nicht. Ebensowenig können wir uns erklären, warum bei der Metastasenbildung der Struma maligna das Knochensystem in auffällig häufiger Weise betroffen wird. Wir wissen zwar, dass die Schilddrüse in mannigfacher Beziehung zum wachsenden Knochen steht, auch ist in neuerer Zeit gar manches in Erfahrung gebracht worden, was auf einen Zusammenhang zwischen Thyreoidea und ausgebildeten Knochen schliessen lässt, ich verweise nur auf atrophierende Prozesse der Knochen, die mit Schilddrüsenerkrankungen einhergehen. Nach der Ansicht einiger Autoren sollen hauptsächlich Schädelknochen und Unterkiefer von Metastasen ergriffen werden, während Limacher ausser dem Schädel vor allem Sternum und Rippen als Sitz der Knochenmetastasen angibt.

Die Metastasen der Struma maligna, welche in ihrem Bau oft die Struktur normalen Schilddrüsengewebes zeigen, weisen oft einen enormen Blutreichtum auf, so dass man zuweilen Pulsation konstatieren kann. Ich erwähne dies hier, weil hierdurch erklärt wird, wie der Kliniker durch eine pulsierende Metastase im vorderen Mediastinum dazu verleitet werden kann, die Diagnose auf Aortenaneurysma zu stellen, was auch in unserem ersten Falle, wie ich später genauer schildern werde, vorübergehend der Fall war, bis andere Symptome ein Verlassen dieser Diagnose nötig machten.

Nach diesen allgemeinen Erörterungen sei es mir gestattet, auf unseren ersten Fall näher einzugehen. Doch möchte ich mich über die klinische Seite kurz fassen, da der Fall in dieser Hinsicht noch von anderer Seite bearbeitet werden soll. Nur einige Daten aus der Krankengeschichte, für deren Ueberlassung ich Herrn Professor Sittmann auch an dieser Stelle meinen herzlichsten Dank ausspreche, mögen, soweit sie für das Verständnis der pathologischen Veränderungen nötig sind, an dieser Stelle Platz finden.

Aus der Anamnese des J. Z., 63 Jahre alt, Drechsler, erfahren wir, dass derselbe früher nie schwer krank war, dass er im Dezember 1904 in der chirurgischen Abteilung des Krankenhauses München l. d. I. von Herrn Professor von Angerer wegen eines Tumors der rechten Beckenschaufel operiert wurde.

In der damaligen Krankengeschichte heisst es: An der rechten Beckenschaufel entsprechend der Spina ant. sup. eine nach der äusseren Seite der Beckenschaufel sich erstreckende, ziemlich weiche, undeutlich abzugrenzende Geschwulst nicht verschieblich auf der Unterlage, von der Grösse einer Kinderfaust. Haut darüber verschieblich. Die Operation verlief glatt. Die mikroskopische Untersuchung ergab ein polymorphzelliges Sarkom mit reichlicher Vaskularisation.

Seit April 1906 bemerkte Patient eine Anschwellung am oberen Ende des Brustbeins, die sich langsam vergrösserte. Anfang November 1906 suchte er das Krankenhaus auf.

Aus dem Status (Dr. Weber, interne Abteilung) sei folgendes hervorgehoben: Ueber dem Manubrium sterni befindet sich ein umschriebener, kleinapfelgrosser, sehr praller Tumor, der bei Palpation deutliche Fluktuation fühlen lässt. Der Tumor sitzt dem Sternum unverschieblich auf, ist auf Druck nicht schmerzhaft. Haut darüber nicht gerötet, auch sonst keine Entzündungserscheinungen. Bei Auskultation des Tumors sind zwei Töne zu hören.

Die Röntgendurchleuchtung ergibt einen grossen Schatten, der das ganze obere Mediastinum einnimmt und das Sternum nach rechts und links 4 cm weit überragt.

Der Tumor wurde nun langsam grösser. Ende November finde ich in der Krankengeschichte verzeichnet, dass sich an der alten Operationsnarbe neuerdings eine etwa haselnussgrosse Schwellung zeigte. Auch diese wuchs in den nächsten Monaten beständig. Am 10. II. 07 klagt Patient über heftige Schmerzen im Rücken. Die Brustwirbelsäule hat sich in der letzten Zeit ziemlich stark gekrümmt. Patient geht mit vorwärts gebeugtem Oberkörper. Am Rücken findet sich ein stärkeres Vorspringen der Dornfortsätze des 6.—8. Brustwirbels, die Stelle ist sehr druckempfindlich. Im Umkreise dieser Fortsätze findet sich ungefähr in der Ausdehnung einer kleinen Handfläche eine flache, weiche, schmerzhafte Schwellung.

Am 25. II. trat in der rechten Supraclaviculargrube eine etwa welschnussgrosse, ziemlich harte Geschwulst auf, die in den nächsten Tagen beträchtlich grösser wurde, sie erreichte die Grösse einer Kinderfaust. Auch die übrigen Tumoren nahmen an Umfang zu. Dazu kam eine wesentliche Verschlechterung des Allgemeinbefindens (Atembeschwerden, Cyanose von Gesicht und Hals, Hustenreiz). Jede Berührung an Brust und Thorax verursachte dem Patienten grosse Schmerzen. In den nächsten Tagen nahmen die Atembeschwerden bedeutend zu, über beiden Lungen grobes, trockenes Rasseln und zerstreute Rhonchi. Herzaktion sehr beschleunigt, arrythmisch. Der übrige Befund blieb ohne Veränderung. Die verschiedenen Tumoren zeigten keine weitere Vergrösserung.

14. III. 07. Exitus.

Sektionsbericht:[1]) Mittelgrosse männliche Leiche in reduziertem Ernährungszustand. Zahlreiche Totenflecken, Totenstarre gelöst. An der rechten Beckenschaufel eine ca. 6 cm lange von der Spina ant. sup. schräg nach abwärts ziehende in der Mitte dem Knochen adhärente Narbe, am unteren Ende der Narbe eine derbe pflaumengrosse Geschwulst unter der Haut fühlbar.

Am oberen Teil des Sternums eine knollige Verdickung. Haut darüber verschieblich, Geschwulst anscheinend mit dem Sternum verwachsen. In der rechten Supraclaviculargegend ein kleinapfelgrosser, knolliger, wenig verschieblicher Tumor, Haut darüber verschieblich.

Der 6., 7. und 8. Brustwirbel tritt stärker hervor.

Das subkutane Fett ist gering, die Muskulatur etwas atrophisch.

Nach Wegnahme der Haut zeigt sich die Geschwulst am Sternum zum Teil von stark verdünnten Fasern des Pectoralis maior überzogen, nach oben setzt sie sich noch etwas hinter den Ansatz des Sternocleidomastoideus fort. Der rechte supraclaviculäre Tumor hat den Sternocleidomastoideus etwas abgedrängt und liegt zwischen den Scaleni und dem Sternocleidomastoideus. Der Beckentumor hat ebenfalls die Muskulatur stark abgehoben. Kleines Becken ohne Befund. Wurmfortsatz 2 cm lang obliteriert, nahe dem Ende etwas eingeschnürt.

Magen überragt handtellergross die Leber, die Leber 3 cm den Rippenbogen.

Zwerchfellstand rechts unterer Rand der 6. Rippe, links ebenso.

In beiden Pleurahöhlen je über 1 Liter flüssigen Blutes. Die Lungen, besonders die linke, sind spangenförmig mit der Brustwand verwachsen. Nach Herausnahme der Brusteingeweide mit dem Sternum zeigt sich, dass der sternale Tumor völlig isoliert ist und mit den Tumormassen des Mediastinum in keinem Zusammenhang steht.

Die Rückwand des Sternums ist intakt. Das Ligamentum interclaviculare ist erhalten, unter demselben beginnt eine ca. fünfmarkstückgrosse grubige Aushöhlung des Sternums, aus der der Tumor pilzförmig vorquillt. Auf der Schnittfläche zeigt der sternale Tumor lappigen Bau, sieht einer geröteten Lymphdrüse ähnlich, schliesst zahllose Gefässe in sich ein und enthält einzelne derbe gelbe Knoten,

[1]) Sektions-Journal der Prosektur des Krankenhauses r. d. I. Nr. 120, 1907.

die sich von dem umgebenden, roter Hirnmasse ähnlichen, Gewebe scharf abgrenzen.

Ebenso ist der rechte supraclaviculäre Tumor isoliert vom mediastinalen Tumor; derselbe ist weich und enthält zentral eine mit schmierigen Massen gefüllte ca. pflaumengrosse Zerfallshöhle. Das übrige Gewebe zeigt vereinzelt graurötliche Farbe; der grösste Teil ist gelbgrünlich, offenbar völlig nekrotisch.

Der mediastinale Tumor ist über zweifaustgross, sein rechter Teil wesentlich grösser als der linke, unter Abdrängung der rechten Lunge von der Gegend der oberen Thoraxapertur. Der Tumor ist abgegrenzt, zeigt grobknolligen Bau und ist nur in leichter Verbindung mit der Innenseite des rechten Lungen-Oberlappens, der hier einen ca. 2 mm dicken, zottigen aus Tumormassen bestehenden Ueberzug erhalten hat. Der rechten Lunge zu legt sich dem Tumor ein sagittal verlaufender wurstförmiger, über fingergrosser Appendix an, der von zahlreichen, strotzend gefüllten, quer zu seiner Längsrichtung verlaufenden, dicht stehenden Gefässen durchzogen ist.

Oesophagus etwas nach links deviiert, Trachea ebenfalls nach links ausgewichen, sonst ohne Befund.

Bifurkationsdrüsen in mächtige, gelbe, offenbar in Nekrose begriffene Knoten, von ca. Kinderfaustgrösse verwandelt.

Der linke Schilddrüsenlappen ist klein, enthält einen mit vertrocknetem Colloid gefüllten Knoten, im rechten umgibt eine glatte, dünne aus Schilddrüsengewebe bestehende Wand einen kastaniengrossen Knoten, mit dem sie aber nicht innig verwachsen ist. Der Tumor ist auch von der Trachea abgrenzbar, greift nur nach der äusseren bindegewebigen Kapsel der Luftröhre über.

Herz: Von mittlerer Grösse, Epicard glatt und glänzend. Das Herz enthält zahlreiche Blutgerinnsel, in der Muskulatur des rechten Herzens eine kleine Schwiele. Klappen intakt. Aortenklappen leicht verdickt, die Aorta zeigt vereinzelte schwielige Verdickungen.

Lungen: Hilusdrüsen der linken Lunge in einen über pflaumengrossen gelappten Tumor umgewandelt, von Septen durchzogen; das eingeschlossene Gewebe ist weich, schmierig.

Die linke Lunge ist klein, die Pleura von zahlreichen, knotigen weissgelben Einlagerungen durchsetzt. Einlagerungen in geringer Zahl auch auf der Schnittfläche. Die Einlagerungen haben Erbsen- bis Kirschgrösse. Die Tumorknoten am Hilus begleiten eine Strecke

die Bronchien in die Lunge hinein und durchsetzen stellenweise die ganze Bronchialwand.

In der rechten Lunge ebenfalls subpleural und im Gewebe zahlreiche kirschkern- bis pflaumengrosse Tumoren von gelber Farbe, durchschnittlich stark vaskularisiert. Im allgemeinen sind die Knoten grösser als in der linken Lunge und sind vornehmlich in der Umgebung der Bronchien und Gefässe.

Leber von normaler Grösse. Im linken Lappen mehrere hirsekorngrosse, im rechten Lappen mehrere kirschgrosse Einlagerungen unter der Kapsel sichtbar. Neben den letzteren findet sich in der oberen Kuppe der Leber ein subkapsulär gelegenes Angiom. Im übrigen ist das Gewebe blassgelb, sehr blutarm. In der Gallenblase grosse Mengen brauner Galle.

Milz ist vergrössert, derb; Follikel und Gerüst sind deutlich sichtbar

Linke Niere ist etwas vergrössert, unter der Kapsel mehrere Cysten, am Schnitt ein wie Porzellan aussehendes, weisses Knötchen; daneben auch auf der Schnittfläche mehrere glattwandige Cysten im Gewebe.

Rechte Niere, derb, blaurot, ohne Befund.

Die Wirbelsäule zeigt entsprechend der äusseren Vorwölbung am 6.—7. Brustwirbel eine Verschmelzung beider Körper und Auftreibung derselben durch eine gallertige rötlichbraune Geschwulstmasse, in deren Bereich der Knochen zerstört ist, so dass eine deutliche spitzwinklige Abknickung der Wirbelsäule entsteht. Die Geschwulst buchtet sich in den Rückenmarkkanal vor und verengt denselben. Ein zweiter Tumor von ca. Kinderfaustgrösse findet sich auf der Höhe des 4. und 5. Lendenwirbels und hat in seinem Bereich die Dornfortsätze völlig zerstört.

Auf der rechten Darmbeinschaufel der oben beschriebene Tumor. Er besteht aus einer thymusähnlichen Masse, die verschiedene Knochenbälkchen einschliesst. Die Geschwulst lässt sich vom Knochen nicht ablösen.

In der Mitte der kleinen Kurvatur des Magens zwei stecknadelkopfgrosse, warzig gegliederte Knötchen. Dickdarm ohne Befund. Dünndarm ohne Befund.

Schädeldecke von mittlerer Dicke. Dura ohne Befund. Weiche Häute ödematös. Gehirn selbst ohne Befund.

Gewicht der einzelnen Organe: Linke Lunge 650 g, rechte Lunge 630 g, Herz 320 g, Leber 1330 g, Milz 280 g, linke Niere 400 g, rechte Niere 200 g, Gehirn 1330 g.

Nach Durchsägen der Wirbelsäule sieht man, dass bei dem ersten Wirbeltumor eine Zwischenwirbelscheibe im Bereich der Geschwulst vollständig verschwunden ist; an deren Stelle finden sich zum Teil bräunliche, zum Teil weiche gelbliche Massen, die auch noch einen grossen Teil der beiden anstossenden Brustwirbelkörper (6 und 7) durchsetzen. Infolge der obenerwähnten Abknickung zeigt sich das Rückenmark an dieser Stelle beträchtlich komprimiert und gleichfalls nach aussen abgebogen, doch ist das Rückenmark selbst ebenso wie seine Häute an dieser Stelle intakt.

Der zweite Tumor erweist sich beim Durchsägen der Wirbelsäule als gleichfalls aus braunen, gallertigen Massen bestehend, die Dornfortsätze des IV. und V. Lendenwirbels sind ganz in den Tumormassen aufgegangen. Die Wirbelkörper sind hier vollständig intakt. Das Rückenmark ist hier gleichfalls komprimiert, aber in weit geringerem Masse, als an der Brustwirbelsäule.

Am macerierten Sternum ergibt sich folgendes: Das Manubrium sterni ist fast in seiner ganzen Ausdehnung von den Tumormassen aufgezehrt worden. Die Rückwand besteht nur noch aus einer ganz dünnen Knochenlamelle, auch von der rechten Kante sind nur noch ganz geringe Reste vorhanden, die gerade noch zur Bildung des Sternoclaviculargelenkes hinreichen, während das linke Gelenk nur noch durch Knorpelreste in seinem Zusammenhang erhalten wird. Das Corpus sterni ist von der Geschwulst nicht betroffen.

Anatomische Diagnose: Struma maligna mit multiplen Metastasen.

Metastasen der rechten Beckenschaufel, im rechten Mediastinum, in den Lungen, der rechten Supraclaviculardrüsen, des Sternum, der Leber. Metastasen in der Wirbelsäule.

Haemothorax beiderseits, Kompression der Lungen, Stauungsniere, Stauungsmilz.

Angiom der Leber, Fibrom der Niere, Nierencysten.

Mikroskopischer Befund: Mehrere Stücke aus den verschiedenen Metastasen wurden fixiert, mikrotomiert und mit Haematoxylin-Eosin, sowie nach Weigert-van Gieson gefärbt.

Leider ging der primäre Schilddrüsentumor verloren, so dass wir in betreff des Aussehens des primären Tumors auf Vermutungen angewiesen sind, denn, wie Wölffler schreibt, ist es nicht statthaft, aus dem Aussehen von metastatischen Geschwülsten irgendwelchen Rückschluss auf den Charakter der primären Schilddrüsengeschwulst zu ziehen, denn nach ihm ist es charakteristisch, dass

im Schilddrüsengewebe eine unvertilgbare Neigung besteht, immer wieder Formen zu produzieren, welche an die Schilddrüsentextur erinnern, selbst wenn die Geschwulst einen exquisit bösartigen Charakter aufweist. Auch in unserem Fall zeigen die verschiedenen Metastasen verschiedene Bilder, die aber stellenweise sich absolut eindeutig als Schilddrüsengewebe manifestieren.

Die mikroskopische Untersuchung der einzelnen Metastasen ergab nun folgenden Befund:

Der Tumor der Darmbeinschaufel enthält fast durchweg ein Gewebe, das normalem Thyreoideagewebe gleichkommt. Dasselbe besteht aus grossen Schilddrüsenbläschen; es ist reichliches Interstitium vorhanden, das zum Teil ödematös ist. Die Follikel sind erweitert, von Colloid erfüllt, nur einige wenige enthalten Blut beigemischt; vielfach sieht man geborstene Follikel, aus denen das Colloid ausgetreten ist und die benachbarten Spalträume ausfüllt. Das Epithel der Drüsenlumina ist klein, kubisch.

Der Tumor des Mediastinums hat einen mehr sarkomatösen Charakter. Er ist sehr gefässreich, die Gefässwand besteht grösstenteils aus einem Endothelrohr. Grosse Partien der Geschwulst sind am mikroskopischen Schnitt teils völlig nekrotisch, teils zeigen sie ausgedehnten Kernzerfall, andere sind von den zahlreichen, ausgedehnten Haemorrhagien zerstört. Der Tumor setzt sich der Hauptsache nach aus epitheloiden oder polymorphen Zellen mit verhältnismässig grossen Kernen und deutlichem Kerngerüst und Körperchen und kleinem Protoplasmaleib zusammen; daneben sieht man verschiedene mehrkernige Zellen; diese Zellen liegen in äusserst lockerem Verbande zueinander, berühren sich vielfach nur durch ihre feinen Fortsätze. Die nekrotischen oder in beginnender Nekrose befindlichen Partien sind von Leukocyten durchsetzt. Follikelähnliche Bildungen oder Colloid fehlen. Den Gefässrohren liegen die Zellen direkt auf.

Lunge: Die den Tumor bildende Zellform ist die gleiche wie oben; die Tumorzellen füllen zum Teil ähnlich wie Exsudatmassen unter Schonung der Alveolenwände die Alveolen aus, so dass sich Bilder ähnlich der fibrinösen Pneumonie ergeben. Die Zellen liegen hier wesentlich enger aneinander als oben, so dass kleine epitheliale Nester entstehen; zwischen diesen liegen abgeschuppte Alveolarepithelien und Leukocyten. — Im grössten Teil der Lungenmetastasen aber haben die Tumormassen das ursprüngliche Gewebe völlig zerstört. Zwischen den breiten Geschwulstzügen finden sich hier überall zahlreiche meist lange, schmale Spalt-

räume, die von einem niederen Epithel ausgekleidet sind, wahrscheinlich die Reste der Bronchien oder Alveolargänge darstellen, deren umgebendes Gewebe von den Geschwulstzellen substituiert wurde. Die Gefässe sind überall erweitert. Colloidbildung fehlt auch hier.

Bei der Metastase der Wirbelsäule ist der grösste Teil des Geschwulstgewebes nekrotisch; die Struktur in den nekrotischen Partien ist im allgemeinen noch gut erhalten, so dass selbst die Zellkerne, wenn sie auch keine Kernfarbe mehr annehmen, sich von dem Protoplasma noch deutlich abheben. Der Bau der Metastasen wechselt enorm an den verschiedenen Stellen. Vereinzelt finden sich grössere Hohlräume, die mit einer homogenen, sich wenig färbbaren Substanz ausgefüllt sind, in deren Mitte einzelne und Gruppen von kleinen, protoplasmaarmen Zellen liegen. An anderen Stellen bilden diese Zellen ein feinmaschiges, grobbalkiges Netzwerk, in dessen Maschen Blutgefässe liegen. Wieder andere Partien werden fast ausschliesslich von den dicht aneinandergelagerten Zellen gebildet ohne Dazwischentreten von Stützsubstanz; nur hie und da am Rande dieser grossen Nester vermehrt sich die Stützsubstanz und führt so zur Bildung schmaler Geschwulstzüge. Zwischendurch durchziehen mächtige Bindegewebszüge die Geschwulst; diesen anschliessend findet sich häufig eine äusserst starke Entwicklung von Blutgefässen, die diesen Partien fast cavernöses Aussehen verleihen. Im Bereich dieser Partien trifft man auf grobe, rundliche, colloide Schollen, die in einer bindegewebigen Kapsel liegen, deren auskleidendes Epithel aber nicht mehr erkennbar ist.

Betrachten wir den Befund, so ist derselbe verwirrend; zweifellos handelt es sich in der Beckenmetastase um Schilddrüsengewebe, ebenso zweifellos lässt sich Colloid in der Wirbelsäule nachweisen. Die übrigen Tumoren aber geben vielfach ein Bild, das sich von Sarkom kaum unterscheiden lässt, das nur hie und da die Tendenz epithelialer Anordnung seiner Zellen zeigt. Trotzdem kann ein Zweifel kaum bestehen, dass es sich in unserem Falle um ein Carcinom handelt. Zwar lässt der eben erwähnte sarcomatöse Bau einzelner Metastasen die Diagnose etwas gewagt erscheinen, doch ist es gerade vom Carcinom der Schilddrüse bekannt, dass bei ihm zuweilen sarcomatöser Charakter auftritt. Auch die reichliche Vascularisation, die wir namentlich bei der Metastase im Mediastinum beobachteten, ist bei Struma carcinomatosa nicht allzu selten.

Die Krankheitsdauer erstreckte sich in unserem Falle, wie schon aus der Operation der Beckenmetastase vor zwei Jahren, die allerdings als solche nicht erkannt wurde, hervorgeht, sicherlich auf mehrere Jahre, doch traten die übrigen Metastasen alle erst im Laufe der letzten Monate auf, wie wir das ja an der Hand der Krankengeschichte mit Leichtigkeit nachweisen können. In der ersten Zeit des Krankenhausaufenthaltes war bei unserem Fall sehr wenig von Symptomen, die auf eine Struma maligna hindeuteten, zu bemerken und selbst bei der Autopsie wäre der Tumor der Schilddrüse entgangen, wenn dieselbe nicht in Schnitte zerlegt worden wäre. Solange nur ein pulsierender Tumor im vorderen Mediastinum zu konstatieren war, dachte man an Aortenaneurysma und wurde durch die Röntgenuntersuchung noch in dieser Annahme bestärkt. Als sich aber dann im Verlauf der nächsten Monate die verschiedenen Metastasen zeigten, als erste die an der alten Operationsnarbe und dann in kurzer Aufeinanderfolge an der Brustwirbelsäule und in der rechten Supraclaviculargrube, die dann sehr rasch an Umfang zunahmen, wurde die Diagnose auf multiple Angio-Sarkome gestellt.

Kurze Zeit nach dem ersten Fall kam in der Prosektur des Krankenhauses r. d. I. ein weiterer Fall von Struma maligna zur Beobachtung (Sekt.-Journal 1907, Nr. 247). Dieser weicht in seiner Metastasenbildung wesentlich von dem oben beschriebenen ab, darum sei es mir gestattet, denselben hier noch kurz anzufügen.

Es handelt sich um eine 50jährige Frau (Th. M.), die am 20. März 1907 in das Krankenhaus r. d. I. kam und über Schmerzen in den Füssen und Unterschenkeln klagte, die nach ihrer Angabe seit Dezember 1906 beständen. Seit dieser Zeit sei sie arbeitsunfähig.

Der Status (Dr. v. Domarus, interne Abteilung) ergibt eine kleine, etwas marast. Person in dürftigem Ernährungszustand; sie kann ihres Fussleidens wegen nicht gehen, verspürt bei allen Bewegungen der Füsse Schmerzen.

Lungen und Herz ergeben einen normalen Befund.

Nervensystem: Motilität, Sensibilität und Reflexe mit Ausnahme der Beine intakt.

Die Patientin klagte in den nächsten Wochen häufig über stärkere Schmerzen in den Beinen, über Schwellung der Füsse und Unfähigkeit, den Urin zu halten. Eine am 27. IV. vorgenommene Untersuchung ergab folgenden Befund: Verschmächtigung beider Ober- und Unterschenkel. Beide Knie spitzwinklig gebeugt, leisten bei passiver Streckung starken federnden Widerstand. Beiderseits starkes Knöchelödem. In der Sakralgegend ein fünfmarkstückgrosser Hautdefekt mit entzündlichem Hof; ein kleinerer Defekt über dem rechten Trochanter.

Nervensystem: Sensibilität (taktisch, thermisch, Schmerz): unterhalb

einer Zone, die vorne von der III. Rippe, hinten vom III. Brustwirbel nach oben begrenzt wird, besteht für alle drei Qualitäten bis zu den Fussspitzen eine Herabsetzung der Sensibilität derart, dass dieselbe nach unten hin allmählich zunimmt. Babinskisches Zeichen beiderseits +. Bauchdecken- und Patellarreflex nicht auslösbar.

Incontinentia urinae et alvi. Im Urin: Albumen Kuppe voll. Im Sediment: homogene, granulierte Blutkörperchenzylinder, reichliche rote Blutkörperchen.

Am 8. V. finden wir in der Krankengeschichte verzeichnet, dass das Allgemeinbefinden ziemlich unverändert ist. Temperatur afebril. An den Füssen bis zu den Knien Oedeme. Nierenbefund unverändert.

Am 23. V. nachmittags erfolgte der Exitus letalis, nachdem in den letzten Tagen vorher Dyspnoe und febrile Temperatur (38°) bestanden hatten.

Die klinische Diagnose lautete auf Cysto-pyelo-nephritis. Paraplegie (Myelitis) dorsalis.

Sektionsbericht: Kleine weibliche Leiche in stark reduziertem Ernährungszustand. Gibbus der Brustwirbelsäule. Einwärtsrotation der linken unteren Extremität mit Oedem des Fusses. Decubitus in Fünfmarkstückgrösse am linken Trochanter, in Handtellergrösse am Kreuzbein. Totenstarre gelöst.

Das subcutane Fett ist gering entwickelt, ebenso die Muskulatur. Im kleinen Becken keine Flüssigkeit. Der Uterus ist frei, retroflektiert; der Appendix obliteriert.

Zwerchfellstand rechts oberer Rand der V. Rippe, links unterer Rand der V. Rippe. Die linke Lunge ist frei, die rechte an der Spitze adhärent. Im Herzbeutel etwas seröse Flüssigkeit.

Milz ist vergrössert, ihre Kapsel ist glatt. Auf der Schnittfläche ist das Gewebe blass, rötlich, die Follikel sind erkennbar.

Die Leber ist ziemlich gross, ihre Kapsel ist glatt. Auf dem Schnitt ist das Organ blutreich, von braunroter Farbe. Einlagerungen fehlen. Die Gallenblase enthält einen Esslöffel voll fadenziehender dunkelbrauner Galle.

Magen ohne Befund.

Beide Ureteren ohne Befund. Die rechte Vena spermatica ist thrombosiert. Beide Nebennieren ohne Befund.

Linke Niere ist ziemlich gross, ihre Kapsel ist leicht abziehbar, im Nierenbecken eitrige übelriechende Flüssigkeit. Nierenbecken stark gerötet. Das Nierengewebe ist gequollen, graurötlich, am unteren Pol in der Rinde finden sich zwei scharf umschriebene gelbe nekrotische Herde; unter der Rinde weitere gelbliche Punkte.

Rechte Niere ist grösser als die linke, ebenfalls stark auf-

gequollen. Das Parenchym zeigt verwaschene Zeichnung. Unter der Rinde finden sich zahlreiche gelbliche Einlagerungen, die am Schnitt auch die Marksubstanz durchsetzen. Nahe dem unteren Pol in der Marksubstanz ein ca. erbsengrosser Abscess. Das Nierenbecken ist stark gerötet und enthält eitrige Flüssigkeit.

Die Blase ist stark kontrahiert, ihre Schleimhaut verdickt und stark gerötet, mit dickem eitrigen Belag bedeckt.

Rektum ohne wesentlichen Befund. Vagina ohne Befund. Der Uterus ist vergrössert, in seiner Wand finden sich mehrere bis kirschgrosse weisse Muskelknoten. Ovarien derb, klein. Im Parametrium ist der Venenplexus besonders links völlig thrombosiert.

Dick- und Dünndarm ohne Befund.

Pharynx und Oesophagus ohne Befund.

Der linke Schilddrüsenlappen setzt sich aus drei Knoten zusammen, die zum Teil weissliche Farbe haben, im rechten Lappen ein zirkumskripter erbsengrosser weisser Knoten.

Bifurkationsdrüsen anthrakotisch.

Das Herz entspricht der Körpergrösse, ist kontrahiert, die Klappen sind intakt, nur an der Innenseite der Mitralis ein feines abstreifbares, warziges Knötchen. Die Aorta thoracica besonders ascendens zeigt schwielige Verdickungen mit zahlreichen kleinen, strahlenartigen, narbigen Einlagerungen der Intima; die Veränderung erstreckt sich nur bis zur Abgangsstelle der grossen Bauchgefässe Die untere Aorta ist völlig frei.

Die rechte Lunge ist etwas vergrössert in ihrem Ober- und Mittellappen von vermehrtem Saftgehalt; im Unterlappen ist der Blutgehalt vermehrt, das Gewebe dunkelrotbraun, der Saftgehalt teilweise aufgehoben. Aus den Bronchien ist eitrige Flüssigkeit auspressbar.

Die linke Lunge ist klein, substanzarm, blass, sonst ohne Befund.

An der Stelle der Prominenz der Wirbelsäule im Bereich des letzten Halswirbels zeigt sich eine totale Einschmelzung eines Wirbelkörpers; anstatt dessen findet sich eine schmierig braune, gallertige Masse, die angrenzenden Wirbelkörper sehen wie angenagt aus. Noch deutlicher wird die durch den Tumor hervorgerufene Zerstörung bei Durchsägung der Wirbelsäule; dabei sieht man, dass der letzte Halswirbel in seinem unteren Teile durch die Tumormassen vollständig zerstört ist, auch die Zwischenwirbelscheibe fehlt fast vollständig, infolgedessen ist hier die Kontinuität der Wirbelsäule fast vollständig unterbrochen, so dass der I. Brustwirbel ab-

geglitten ist, wodurch die schon oben erwähnte Prominenz der Wirbelsäule entstanden ist.

Das Rückenmark zeigt in der Höhe des I. Brustwirbels eine starke Verdünnung. Der I. Brustwirbelkörper springt kantig in den Wirbelkanal vor. Dieser Vorsprung entspricht der verdünnten Partie des Rückenmarks; die vorspringende Partie fühlt sich weich, fast fluktuierend an.

Das Schädeldach ist sehr dünn; die Dura ist gespannt, ihre Innenfläche glatt und glänzend. Auch an der linken Durahälfte, ungefähr in der Mitte der Scheitelgegend ein haselnusskerngrosser, weissroter, derber Tumor, gegen das Innere vorspringend (die mikroskopische Untersuchung ergab ein Spindelzellensarkom mit Sandkörnern, also ein Psammosarkom). Schädelbasis ohne Befund. Gehirnbasis ohne Befund. Das Gehirn zeigt starkes Oedem der weichen Häute, die Gehirnsubstanz ist wässrig durchtränkt. Einlagerungen fehlen.

Anatomische Diagnose: Chronische parenchymatöse Nephritis, eitrige Cystitis, Pyelitis, Pyelonephritis. Vereiternde multiple Niereninfarkte. Geringe verrucöse Endocarditis der Valvula mitralis. Hypostatische Pneumonie des rechten Unterlappens. Eitrige Bronchitis. Multiple intramurale Myome des Uterus. Psammosarkom der Dura des Gehirns. Carióse Zerstörung des I. Brustwirbelkörpers (Strumametastase). Kompressionsmyelitis im Bereich desselben. Decubitus.

Die mikroskopische Untersuchung der Thyreoidea ergab folgenden Befund: In dem oben erwähnten Knoten sind die Follikel sehr klein und stehen dicht nebeneinander; vielfach fehlt ein Lumen vollständig, so dass die Zellen nesterartig nebeneinander liegen. Die Form dieser Nester ist zum Teil rund, zum Teil bilden sie aber auch ganz unregelmässig verzweigte solide Stränge. Die Zellen sind klein, kubisch, die Zellgrenzen manchmal von den soliden Schläuchen kaum mehr zu unterscheiden. Colloidbildung fehlt. Das Interstitium ist äusserst unbedeutend, in demselben sind zahlreiche Blutgefässe, zum Teil findet sich auch altes, gelbes grobscholliges Pigment. Der Knoten ist im allgemeinen von einer dünnen fibrösen Kapsel umgeben, der das grossfollikuläre, interstitiumreiche Schilddrüsengewebe anliegt. An verschiedenen Stellen wird die Kapsel durch ein Vorwuchern der kleinen Follikel durchbrochen, die dann strahlenförmig in das benachbarte grossfollikuläre Gewebe einbrechen.

An anderen Stellen zeigen sich grosse und kleine Follikel durch

einandergemengt, doch macht es auch hier den Eindruck, als ob die grossen Follikel durch die kleinen zusammengedrängt würden.

Entfernt vom Knoten ist das Stroma derbfaserig, stellenweise verkalkt. Die Follikel sind gross, zum Teil mit Colloid gefüllt, zum Teil leer, zum Teil solide unregelmässige Stränge.

Die weichen Massen, die sich an Stelle des eingesunkenen Wirkelkörpers finden, geben im grossen Ganzen die Bilder des Knotens in der Thyreoidea: Kleine Follikel zum Teil solid, zum Teil mit kleinem Hohlraum und Colloidbildung; daneben aber grosse Follikel mit niederem Epithel und reichlicher Sekretionsmasse im Innern, die sich aber wesentlich weniger intensiv als der Inhalt der kleinen Follikel färben lässt, offenbar weniger dicht ist, zum Teil sind diese Follikel offen und quellen die Sekretionsmassen im Interstitium vor. Dieses ist im allgemeinen locker, doch geben derbe Bindegewebszüge dem ganzen ein septiertes Aussehen.

Nach dem vorliegenden Befund dürfte es wohl keinem Zweifel unterliegen, dass wir es auch in diesem zweiten Falle mit einem Carcinom zu tun haben, das sich aber von dem ersten Fall im wesentlichen dadurch unterscheidet, dass es nur eine Metastase hervorrief, die auch das ganze Krankheitsbild beherrschte. Während wir oben grosse Tumoren — bis zu Zweifaustgrösse — hatten, finden wir hier nur kleine Knoten, infolgedessen war auch die Thyreoidea in ihrem Umfange nicht wesentlich vergrössert. Interessant ist ein Vergleich der Metastasen der Wirbelsäule in beiden Fällen. Dort trat nach der Krankengeschichte erst im letzten Monat eine starke Krümmung und Vorwölbung der Brustwirbelsäule auf, die sich dementsprechend bei der Sektion als Auftreibung durch Tumormassen erwies, während hier die Wirbelmetastase bereits seit einem halben Jahre bestand, den Knochen völlig zerstörte und zum Zusammenbruch brachte, ohne aber zu einer grösseren Tumorbildung zu führen, so dass sich bei der Sektion an Stelle des zugrunde gegangenen Wirbelkörpers nur wenig einer sulzigen Masse, eben das beschriebene Tumorgewebe, fand.

Eine Diagnose intra vitam wurde auch in diesem Falle nicht gestellt, es fehlten aber auch alle für Struma maligna charakteristischen Symptome, so war vor allem die Thyreoidea nicht vergrössert Die Krankheitserscheinungen wurden sämtlich durch die Kompression des Rückenmarks, verursacht durch die Strumametastase, hervorgerufen, so dass das klinische Bild dem der Paraplegie entsprach. —

Ein dritter Fall von Struma maligna, der am 29. VIII. 1906

in der Prosektur des Krankenhauses r. d. I. (Sektions-Journal Nr. 328 1906) zur Sektion kam, wurde bereits beschrieben. Ich möchte ihn hier anführen, da er uns zeigen kann, wie mannigfach das durch eine Struma maligna entstandene Bild sich gestalten kann. (Vgl. Bretschneider, Inaugural-Dissert., Knochenneubildung und Knochenzerstörung bei sekundärer Carcinose des Skeletts. München 1906.)

Es handelte sich um einen 38 jährigen Mann, der seit etwa $^1/_2$ Jahre über Schmerzen im linken Bein und im entsprechenden Hüftgelenk klagte. Die Schmerzen wurden schliesslich so heftig, dass Patient am 26. VIII. 06 das Krankenhaus r. d. I. aufsuchte.

Die Untersuchung, die wegen der Schmerzen stark erschwert war, ergab zwischen dem mittleren und unteren Drittel des linken Oberschenkels eine nach oben an Umfang zunehmende Verdickung des ganzen Oberschenkels. An der Aussenseite der oberen Hälfte des linken Oberschenkels befindet sich in ca. 15 cm Ausdehnung eine leichte Knochenauftreibung. Das Röntgenbild ergibt einen Tumor. Auf dringenden Wunsch des Patienten wurde am 28. VIII. die Operation (Exartikulation des linken Oberschenkels) vorgenommen, die folgendes ergab: Die Gelenkpfanne ist weich, morsch, anscheinend der Knochen vom Tumor durchbrochen. Der Oberschenkel ist etwas unterhalb des Trochanter maior durch einen grossen, zerfallenen weichen Tumor zerstört, der in die Weichteile teilweise eingewuchert ist. Der Tumor geht anscheinend vom Mark aus. Der Patient zeigte schon während der Operation grosse Schwäche, die im Laufe des Tages noch bedeutend zunahm, so dass abends der Exitus eintrat.

Die Sektion, aus deren Befund ich nur das wichtigste, soweit es für die vorliegende Arbeit von Interesse ist, hervorheben will, ergab folgendes:

Der bei der Operation exartikulierte Oberschenkelknochen ist im oberen Drittel gebrochen, das Knochenmark ist weich, rötlich, von schwammigen Geschwulstmassen durchsetzt, die nach aussen vordringen. Die Spongiosa des Femurkopfes ist wie angefressen, nur mehr in spärlichen Resten vorhanden; die Compacta vielfach rarefiziert, fast spongiös umgewandelt, der Femurkopf intakt.

Die linke Beckenhälfte, die in der Gegend des Acetabulum frakturiert ist, zeigt eine überall stark poröse Compacta, die bimssteinähnlich, leicht brüchig und im Schwinden begriffen ist. An der Spina ant. superior und posterior findet sich ausgedehnte

Caries des Knochens; ebenso zeigt das Os pubis und ischii vereinzelte cariöse Stellen.

Die Wirbelsäule ist ebenfalls sehr stark von dem zerstörenden Prozess ergriffen. Die Compacta der Wirbelkörper der Brustwirbelsäule, sowie der Seitenfortsätze und Processus spinosi ist sehr porös, bimssteinähnlich, wie zerfressen aussehend. Die Compacta des mittleren Brustwirbels ist von Geschwulstmassen fast zur Hälfte zerstört, so dass der Wirbelkanal vom Knochen teilweise entblösst ist. Die beiden benachbarten Wirbelkörper sind gleichfalls nekrotisch in der Nähe des Ansatzes der Rippenköpfchen, und auch die Processus laterales dieser Wirbel sind stark zerfressen.

Die Pleura der rechten Lunge zeigt kleine, grauweisse, prominierende Partien, ebensolche Einlagerungen sind multipel im Gewebe zerstreut. Der Unterlappen von weisslichen Geschwulstmassen durchsetzt. Auch in der linken Lunge multiple grauweisse, über die Schnittfläche prominierende Knötchen.

In die rechte Pleurahöhle ragt vom vierten bis siebenten Rippenknorpel an die seitliche Wand eine dem Verlauf der Rippen entsprechende, weisse, eiförmige, knabenfaustgrosse Geschwulst vor, die derb, zum Teil fluktuierend erscheint. Der sechste Rippenknorpel ist durch die Geschwulst vollständig zerstört.

Im rechten Schilddrüsenlappen finden sich zwei zirkumskripte, haselnussgrosse, graugelbe, im Zentrum scharf abgegrenzte, weisse Partien.

Gehirn: Im rechten Nucleus candatus findet man eine erbsengrosse, prominierende, grauweisse Partie.

Anatomische Diagnose: Struma maligna; carcinomatöse Adenomknoten in den Schilddrüsenlappen. Metastasen in dem linken Femur und dem Becken mit Spontanfraktur; Metastasen der Rippenknochen mit Hineinragen in die rechte Pleurahöhle. Metastasen der Rippen an der Wirbelsäule rechts und links; pleuritische Metastasen auf beiden Pleuren und in der Lunge des rechten Unterlappens. Metastasen in den Bifurkationsdrüsen. Metastasen im Grosshirn.

Die mikroskopische Untersuchung des haselnussgrossen primären Knotens in der Schilddrüse und der Metastasen zeigten eine ausserordentliche Uebereinstimmung in ihrem Bau.

Das Schilddrüsengewebe zeigte den Bau einer Struma fibrosa, kleine Alveolen mit wenig Colloid, die von ziemlich viel Bindegewebe durchsetzt sind. Der obenerwähnte haselnussgrosse Knoten in der Schilddrüse dagegen zeigte eine vom normalen Schilddrüsen-

gewebe ganz abweichende Struktur. Der Knoten ist vollständig von Bindegewebe umschlossen. An die Stelle der Follikel treten dicht gedrängte, zweireihige Züge kleiner Epithelien, die sich zum Teil berühren und so die Zylinder solid gestalten. Diese Zellzüge verlaufen meistenteils geschlängelt, das Stroma zwischen den einzelnen Zellzügen besteht nur in Form ganz dünner Bindegewebsfäserchen. Nur ganz vereinzelt treten in diesem Gewebe grössere Hohlräume auf, die mit einschichtigem Epithel ausgekleidet und mit colloiden Massen gefüllt sind. Neben den kleinen Epithelien finden sich plötzliche Uebergänge zu grösseren Formen; diese grossen Zellen liegen zirkumskript in kleinen Knoten. Der Bau dieser Knoten unterscheidet sich von dem übrigen Gewebe dadurch, dass von ihrer Wand ein feinverzweigtes bindegewebiges Netzwerk in das Innere der Knoten einstrahlt, dessen Ausläufern diese grossen Zellen aufliegen, so dass ein überaus zierlicher papillärer Bau des ganzen Knotens resultiert.

Einen sehr ähnlichen Bau zeigen, wie schon oben erwähnt, die Metastasen in den übrigen Organen, so im Gehirn, in der Lunge, im Becken, in der Wirbelsäule und den peribronchialen Lymphdrüsen, nur sind hier die Epithelien ausgesprochen zylindrisch, sehr lang und sind vielzeilig nebeneinander angeordnet. Das Stroma der Papillen besteht meist nur aus einigen Fasern, die ein grösseres Gefäss umgeben. Die zwischen ihnen liegenden Räume sind von desquamierten Epithelien ausgefüllt; bei der Gehirnmetastase fallen vielfach vielkernige Formen bei den Zellen auf.

Wir haben also hier eine drüsig-papilläre Anordnung der Krebszellen, mit nur spärlichem bindegewebigen Stroma. Besonders auffallend ist in diesem Falle die ausserordentlich deletäre Wirkung der Skelettmetastasen, in weit stärkerem Masse wie bei den vorher beschriebenen Fällen. Der Knochen erscheint wie angenagt, zerfressen, die Compacta ist stellenweise völlig zerstört, macht zum Teil einen spongiösen Eindruck.

Die hier genauer beschriebenen drei Fälle von Struma maligna bestätigen in auffallender Weise die oben des näheren auseinandergesetzte Ansicht, dass bösartige Schilddrüsengeschwülste mit Vorliebe das Knochengerüst zum Sitz ihrer Metastasen wählen. Wir haben hier ferner den auffälligen Befund, dass bei allen Fällen die Wirbelsäule von dem Krankheitsprozess ergriffen war, was ja nach den verschiedenen angeführten Statistiken nicht das häufigste sein soll, sicherlich aber auch bei der geringen Zahl des Materials nicht

als Beweis für die Unrichtigkeit der Statistiken in Anspruch genommen werden kann.

Von Interesse ist es vielleicht noch, mit einigen Worten die verschiedenen Formen der Metastasenbildung zu betrachten und gerade unsere drei Fälle bieten typische Beispiele für den verschiedenartigen Bau derselben.

Wenn wir zunächst nochmals die Beckenschaufelmetastase des ersten Falles näher ins Auge fassen, so wissen wir, dass dieselbe fast aus reinem Thyreoidalgewebe bestand, was uns sogar, wenn hier andere Metastasen mit anderem Bau fehlen würden, zu der Annahme verleiten könnte, dass wir die Metastasen einer gutartigen Struma vor uns haben, was nach Ziegler allerdings eine irrige Ansicht wäre, denn er verwirft ganz und gar die Möglichkeit der Metastasenbildung durch gutartige Strumen. Solche Fälle von Struma maligna mit typischem Carcinom Charakter der primären Geschwulst und ausgesprochenem Thyreoidalgewebe in den Metastasen sind gar keine allzu grosse Seltenheit, hat doch Friedrichs bei ein und demselben Fall sämtliche Uebergänge von reinem Thyreoidalgewebe bis zum Carcinoma solidum in den Metastasen beobachten können, und auch unser erster Befund bildet einen weiteren Beweis für die enorme Vielgestaltigkeit des Metastasenbaus bei demselben Individuum.

Vergleichen wir damit das Ergebnis der zweiten mikroskopischen Untersuchung: Der primäre Tumor ein Knoten, der zum Teil aus soliden Zellnestern besteht, daneben aber deutlichen gross- und kleinfollikulären Bau zeigt und in der Metastase das gleiche Bild, nur überwiegt hier der follikuläre Charakter, also hier im ganzen mehr einen adenomartigen Bau und doch wohl unzweifelhaft dabei ein Carcinom, Fälle, wie sie von Kaufmann mehrfach beschrieben sind. Ein ganz anderes Bild bietet der dritte Befund: Hier haben wir sowohl in der Schilddrüse, wie in allen Metastasen ein ausgesprochenes drüsig-papilläres Carcinom, das in seiner Anordnung nur wenig Unterschiede zeigt, nur ist die papilläre Gliederung in der einen Metastase deutlicher ausgeprägt, wie in den anderen und erzeugt dann die prachtvollen Bilder, wie wir sie bei einem beigegebenen Bild so schön sehen können. —

Wenn wir zum Schluss nochmals die verschiedenen Formen im histologischen Bild der Metastasen kurz zusammenfassen, so könnten wir einer Einteilung folgende drei Hauptarten zugrunde legen:

1. Typisches Thyreoidalgewebe in den Metastasen mit Colloidbildung.

2. Kleinfollikulärer Bau mit spärlicher oder fehlender Colloidbildung, Uebergang in solide Zellstränge, grössere oder geringere Entwicklung des Stromas: Entstehung Carcinoma simplex und Medullarsarkom ähnlicher Bilder: anaplastische Form.
3. Papillär-adenomatöser Bau mit zum Teil hohem Zylinderepithel. Vollständiges Fehlen der Colloidbildung. Anaplastisch-metaplastische Form.

Zum Schlusse ist es mir eine angenehme Pflicht, Herrn Professor Dr. Sittmann für die Ueberlassung der Krankengeschichten, sowie meinem sehr verehrten Chef, Herrn Prosektor Privatdozent Dr. Oberndorfer, für die Ueberweisung des Themas und die liebenswürdige Unterstützung bei der Arbeit meinen verbindlichsten Dank auszusprechen.

Nachtrag.

Im Laufe des letzten Jahres kamen noch zwei weitere Fälle von Struma maligna in der Prosektur des Krankenhauses r. d. I. zur Beobachtung, die ich hier noch kurz erwähnen möchte:

Im ersten Fall (Sektionsjournal Nr. 69, 1908) handelte es sich um eine 39jährige Frau, die klinisch das Bild der Paraplegie der Beine bot, ähnlich wie in unserem oben ausführlich beschriebenen zweiten Fall. Der 7. Halswirbel prominierte stark, daneben bestand ein ziemlich beträchtlicher substernaler Tumor, so dass man an Struma maligna mit Wirbelsäulemetastase dachte. Die Sektion bestätigte die klinische Diagnose. Der von der Schilddrüse ausgehende substernale über faustgrosse Tumor erwies sich histologisch als ein Carcinom. Ebensolches Tumorgewebe fand man im Bereich des 7. Hals- und I. Brustwirbel, wodurch eine Zusammenknickung der Wirbelsäule zustande kam, die ihrerseits eine erhebliche Kompression des Rückenmarks bewirkte.

Die zweite Patientin, 57 Jahre alt, suchte wegen Schmerzen im Kreuz und Gehstörungen das Krankenhaus auf. Während ihres Krankenhausaufenthaltes entwickelte sich auch hieraus eine vollständige Paraplegie beider Beine und Patientin ging am 16. VI. 08 kachektisch zugrunde. Die klinische Diagnose lautete: Myelitis (Tumor?).

Die Sektion (Sektionsjournal 1908, Nr. 261) ergab ein Carcinom der nur mässig vergrösserten Schilddrüse, daneben eine Meta-

stase im 9., 10., 11. Brustwirbel mit Zusammenbruch der Wirbel, Einwucherung in den Wirbelkanal mit Kompression des Lendenmarks. Ausserdem fand sich noch eine Metastase in der 8. Rippe rechts.

Histologisch erwies sich die Wirbelsäulenmetastase als Carcinoma simplex ohne Drüsenbildung und ohne Colloidbildung, während die Rippenmetastase das Bild der Struma parenchymatosa mit etwas Colloidbildung bot.

Erläuterung zu den Abbildungen.

I. Strumametastase in der Beckenschaufel bei Fall I.
II. Knoten in der Thyreoidea mit Durchbrechen der Kapsel. Fall II.
III. Metastase in der Wirbelsäule bei dem gleichen Fall.
IV. Tumor in der Thyreoidea. Fall III.
V. Thyreoidea-Metastase in der Brustwirbelsäule. Fall III.

Literatur.

Albert: Ueber die Diagnose der Struma maligna. Allg. Wien. med. Zeitung 1899.
Balder: Ueber einen Fall von Struma sarcomatosa. Inaug.-Dissert. München 1891.
Berry: Diseases of the thyroid gland and their surgical treatment. London 1901.
Benedikt: Ueber einen Fall von Struma sarcomatosa. Inaug.-Diss. München 1903.
Billroth: Ueber Scirrhus glandulae thyreoidea. Wien. med. Wochenschrift 1888.
Bircher: Die malignen Tumoren der Schilddrüse. Volkmanns klin. Vorträge 1881.
Braun: Beiträge zur Kenntnis der Struma maligna. Langenbecks Arch. Bd. 28.
— Ein Fall von Struma sarcomatosa. Inaug.-Diss. Würzburg 1889.
Carranza: Ueber maligne Tumoren der Schilddrüse und ihre Behandlung. Inaug.-Diss. Strassburg 1897.
Ehrhardt: Zur Anatomie und Klinik der Struma maligna. Beitr. zur klin. Chirurgie 1902, Bd. 35.
de Graag: Ueber Strumen mit Knochenmetastasen. Mitteilungen aus den Grenzgebieten der Medizin und Chirurgie 11. Bd., 1903.
Hinterstoisser: Beiträge zur Lehre vom Schilddrüsenkrebs. Festschrift für Billroth. Stuttgart 1892.
Herb: Beiträge zur Kasuistik der Struma sarcomatosa. Inaug.-Diss. München 1892.

Zu Dr. E. Emmerich, Ueber die Variabilität im histologischen Bau der Metastasen bei Struma Maligna mit besonderer Berücksichtigung der Knochenmetastasen.

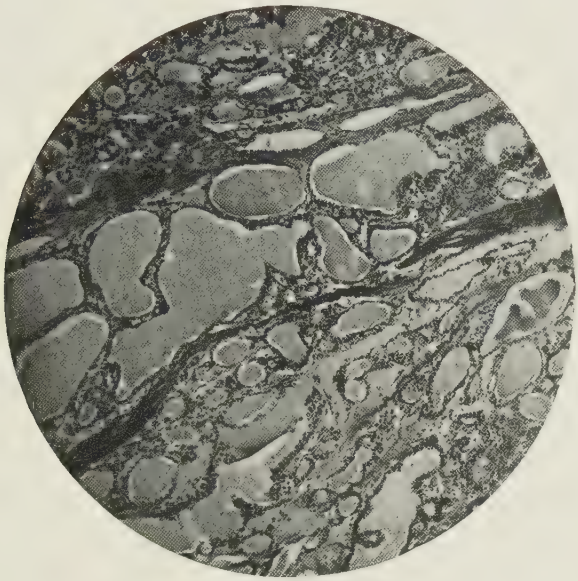

Abb. 1. Strumametastase in der Beckenschaufel bei Fall I.

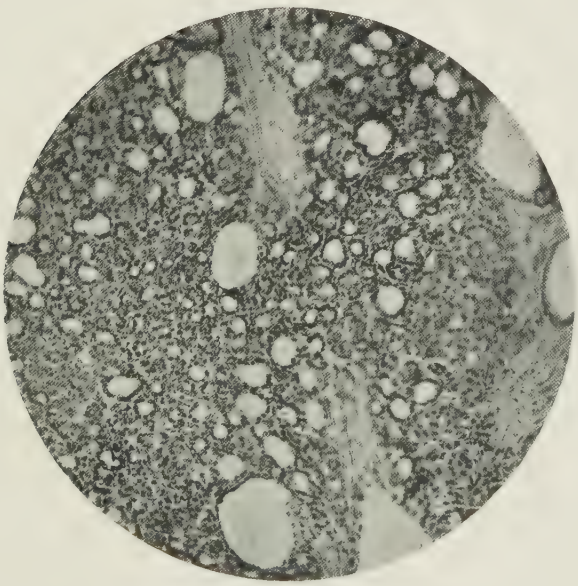

Abb. 2. Knoten in der Thyreoidea mit Durchbrechen der Kapsel. Fall II.

Zu Dr. E. Emmerich, Ueber die Variabilität im histologischen Bau der Metastasen bei Struma Maligna mit besonderer Berücksichtigung der Knochenmetastasen.

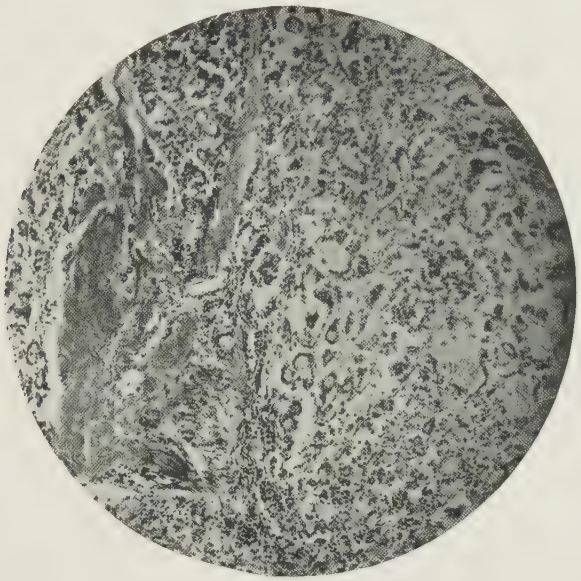

Abb. 3. Metastase in der Wirbelsäule bei Fall II.

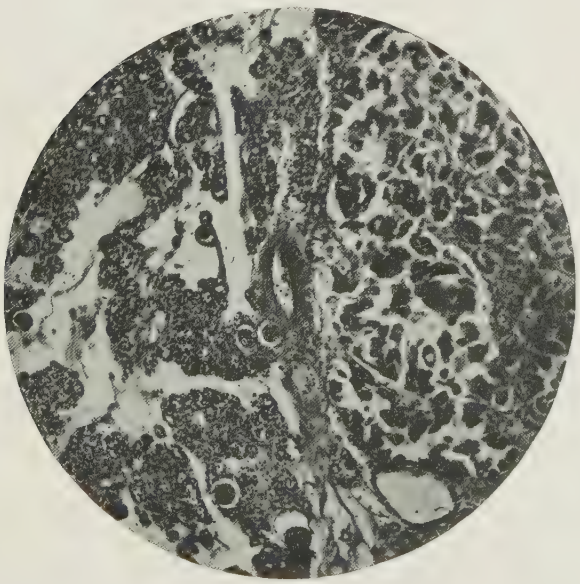

Abb. 4. Tumor in der Thyreoidea. Fall III.

Zu Dr. E. Emmerich, Ueber die Variabilität im histologischen Bau der Metastasen bei Struma Maligna mit besonderer Berücksichtigung der Knochenmetastasen.

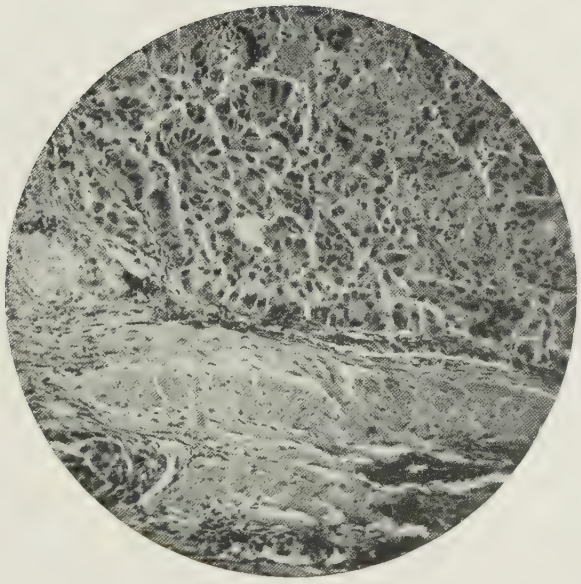

Abb. 5. Thyreoidea Metastase in der Brustwirbelsäule. Fall III.

v. Hofmann: Vier Fälle von Strumametastasen im Knochen. Wien. klin. Wochenschr. 1897.
Kaufmann: Die Struma maligna. Deutsche Zeitschr. für Chirurgie Bd. 11, 1879.
— Sechs weitere Fälle von Struma maligna. Deutsche Zeitschr. für Chirurgie Bd. 14, 1881.
Limacher: Ueber Blutgefässendothelien der Struma mit einem Anhang über Knochenmetastasen der Struma maligna. Virchows Archiv Bd. 151, 1898.
Luecke: Krankheiten der Schilddrüse. Handbuch von Pitha-Billroth Bd. 3, 1872.
Mennacher: Ueber einen Fall von Struma maligna sarcomatosa substernalis. Inaug.-Diss. München 1902.
Middeldorpf: Zur Kenntnis der Knochenmetastasen bei Schilddrüsentumoren. Langenbecks Archiv Bd. 48.
v. Ploennies: Ueber Struma sarcomatosa. Inaug.-Diss. München 1888.
Rose: Die chirurgische Behandlung der carcinomatösen Struma. Langenbecks Archiv Bd. 23.
Rotter: Die operative Behandlung des Kropfes. Langenbecks Archiv Bd. 31.
Seiffert: Zwei Fälle von malignen Neubildungen in alten Strumen. Inaug.-Diss. Würzburg 1890.
Socin: Jahresbericht 1876—1896. Basel.
Woelfler: Ueber die Entwicklung und den Bau des Kropfes. Langenbecks Archiv Bd. 29.
Winter: Die Struma maligna und ihre Behandlung. Inaug.-Dissert. Breslau 1900.

Lebenslauf.

Geboren zu Homburg vor der Höhe am 30. Juli 1882, besuchte ich das dortige Kaiserin Friedrich-Gymnasium. Nach Erlangung des Absolutorialzeugnisses (Ostern 1901) studierte ich in München und unterzog mich daselbst auch der ärztlichen Vorprüfung. Im Wintersemester 1903/04 sowie im Sommersemester 1904 sah ich mich infolge Krankheit genötigt, meine Studien zu unterbrechen. Im Sommersemester 1905 studierte ich in Berlin, die übrige Zeit wieder in München. Die ärztliche Prüfung bestand ich im Februar 1907 zu München.